Curso Neuromodulação 2

Neuromodulação em Epilepsia

Joaquim P. Brasil-Neto

Centro Universitário Euro-Americano

18/11/2021

rTMS

A rTMS de baixa frequência pode reduzir a hiperexcitabilidade neuronal anormal em patologias neurológicas. A epilepsia é o protótipo da patologia com clara alteração da excitabilidade cortical, o que a torna candidata a um tratamento com técnicas de neuromodulação

rTMS e epilepsia

O tratamento farmacológico da epilepsia ainda deixa a desejar (Chen et al,2018):

- De 1.795 pacientes recém-tratados com medicamentos,1.144 ficaram livres de crises por 1 ano ou mais
- Isso representa apenas 63,7 % dos pacientes
- Mais de um terço dos pacientes continua a ter crises com o tratamento farmacológico
- A infinidade de novas drogas introduzidas nos últimos 20 anos não mudou esse cenário

TMS e epilepsia

Entretanto, a TMS não foi pensada inicialmente como um tratamento para a epilepsia, mas sim como um possível método diagnóstico...

TMS e epilepsia

Em 1990 Andreas Hufnagel et al. propuseram a TMS como uma ferramenta para ativar focos epilépticos na avaliação pré-operatória da epilepsia refratária:

Hufnagel et al., 1990

Hufnagel, A., et al. "Activation of the epileptic focus by transcranial magnetic stimulation of the human brain." Annals of Neurology: Official Journal of the American Neurological Association and the Child Neurology Society 27.1 (1990): 49-60.

rTMS para epilepsia

A rTMS pode ser utilizada em epilepsia para:

- 1) tratamento de crises em andamento (estado ictal); ou
- (2) aplicação sistemática num bloco de tratamento aplicado entre as crises (o estado interictal)

TMS e epilepsia

In 1999, Frithjof Tergau et al., com base em estudos em animais, utilizaram a rTMS de baixa frequência em casos de epilepsia intratável :

Tergau et al., 1999

Tergau, Frithjof, et al. "Low-frequency repetitive transcranial magnetic stimulation improves intractable epilepsy." The Lancet 353.9171 (1999): 2209.

TMS e epilepsia

William Theodore, no NIH, estudou 24 pacientes com epilepsia intratável, e encontrou um efeito pequeno e transitório da rTMS de baixa frequência sobre a frequência das crises:

Theodore et al., 2002

Theodore, W. H., et al. "Transcranial magnetic stimulation for the treatment of seizures: a controlled study." Neurology 59.4 (2002): 560-562.

TMS e epilepsia

Em 2004, nós testamos a rTMS de baixa frequência em 5 pacientes com epilepsia intratável; como Theodore, também encontramos um efeito discreto, melhor identificável em um paciente com um foco neocortical :

Brasil-Neto et al., 2004

Brasil-Neto, Joaquim P., et al. "Experimental therapy of epilepsy with transcranial magnetic stimulation: lack of additional benefit with prolonged treatment." Arquivos de neuro-psiquiatria 62.1 (2004): 21-25.

TMS e epilepsia

In 2006, Felipe Fregni et al., num estudo duplo-cego e placebo-controlado, trataram 21 pacientes com malformações do desenvolvimento cortical e epilepsia refratária e encontraram reduções significativas na frequência das crises (58 % no grupo tratado):

Fregni et al., 2006

Fregni, Felipe, et al. "A randomized clinical trial of repetitive transcranial magnetic stimulation in patients with refractory epilepsy." Annals of neurology 60.4 (2006): 447-455.

TMS e epilepsia

In 2007, Roberto Cantello et al. também realizaram um estudo duplo-cego, placebo-controlado, de 43 pacientes com epilepsia refratária e não encontraram um efeito significativo na frequência das crises; entretanto, eles apontaram uma redução significativa nas anormalidades eletroencefalográficas interictais:

Cantello et al., 2007

Cantello, Roberto, et al. "Slow repetitive TMS for drug resistant epilepsy: clinical and EEG findings of a placebo controlled trial." Epilepsia 48.2 (2007): 366-374.

TMS e epilepsia

Seynaeve e colaboradores compararam os efeitos da rTMS de baixa frequência com bobinas em borboleta, redondas e sham em 11 pacientes com um foco neocortical, e não encontraram diferenças significativas, já que não houve redução das crises acima de 50 % com nenhuma das bobinas. Um paciente respondeu durante 1 mês após tratamento com ambas as bobinas ativas, com posterior agravamento das crises.

Seynaeve et al., 2016

Seynaeve L, Devroye A, Dupont P, Van Paesschen W. Randomized crossover sham-controlled clinical trial of targeted low-frequency transcranial magnetic stimulation comparing a figure-8 and a round coil to treat refractory neocortical epilepsy. Epilepsia. 2016 Jan;57(1):141-50.

TMS for Epilepsy (Lefaucheur et al., 2014)

Em 2014 um painel de especialistas discutiu os níveis de evidência e a eficácia da rTMS em várias patologias. Para epilepsia, estas foram as conclusões:

- Nível de evidência: "C" (possível eficácia)
- Tipo de bobina: borboleta
- Posição da bobina: sobre o foco neocortical suspeito
- Frequência: menor ou igual a 1 Hz
- Intensidade: 90 % do limiar motor
- Número de sessões: 5 to 14
- Pulsos por sessão: 900 a 1500

rTMS na Epilepsia

Painel de especialistas-2014

Referência

Lefaucheur JP, André-Obadia N, Antal A, Ayache SS, Baeken C, Benninger DH, Cantello RM, Cincotta M, de Carvalho M, De Ridder D, Devanne H. Evidence-based guidelines on the therapeutic use of repetitive transcranial magnetic stimulation (rTMS). Clinical Neurophysiology. 2014 Nov 1;125(11):2150-206.

Metanálise mais recente-2018

Referência

Cooper YA, Pianka ST, Alotaibi NM, Babayan D, Salavati B, Weil AG, Ibrahim GM, Wang AC, Fallah A. Repetitive transcranial magnetic stimulation for the treatment of drug-resistant epilepsy: A systematic review and individual participant data meta-analysis of real-world evidence. Epilepsia Open. 2018 Mar;3(1):55-65.

Cooper et al. 2018

Study name	Event rate	Lower limit	Upper limit	Relative weight
Theodore (2002)	0.045	0.007	0.245	11.17
Tergau (2003)	0.200	0.071	0.451	13.97
Fregni (2006)	0.580	0.367	0.767	15.05
Cantello (2007)	0.150	0.071	0.290	15.13
Joo (2007)	0.139	0.058	0.296	14.76
Santiago-Rodriguez (2008)	0.516	0.256	0.768	14.17
Sun (2012)	0.769	0.646	0.859	15.76
	0.306	0.124	0.578	

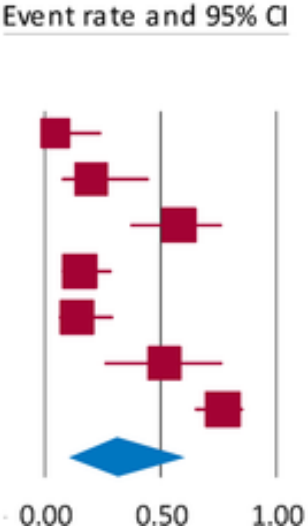

Conclusões: Cooper et al. 2018

- Houve uma redução de 30 % na frequência das crises após rTMS de baixa frequência para o tratamento da epilepsia refratária
- Os efeitos adversos mais comuns foram cefaleia, fadiga, tonteira, perda auditiva/acúfenos, insônia e tremores
- Pacientes pediátricos e menores de 21 anos de idade, uso de bobina borboleta e foco epiléptico temporal foram preditores de uma resposta terapêutica positiva

rTMS no estado de mal epiléptico

A LF rTMS também tem sido utilizada em casos de estado de mal epiléptico. Oito séries publicadas de relatos de casos descreveram o uso da rTMS para tratar 17 pacientes com crises subentrantes.

- Quatro pacientes com *status epilepticus* focal tratados com LF-rTMS focal (0,5 ou 1 Hz) experimentaram melhora do controle das crises, a despeito de variados parâmetros de estimulação.
- Em 2 desses pacientes, houve uma redução acentuada das crises, com desmame de medicações como o pentobarbital e extubação em 1 paciente.

Estado de Mal

rTMS em Epilepsia Partialis Continua

A rTMS tem sido utilizada em estado de mal de diversas etiologias:

- encefalite de Rasmussen
- AVC
- pós-ressecção de malformação vascular cortical
- displasia cortical focal

rTMS e EPC

Nesses pacientes com patologias diversas:

- Oito de 13 pacientes relatados experimentaram uma melhora no controle das crises, transitório (20-30 min) ou por toda a duração do período de *follow-up*
- Não há relação identificável entre os parâmetros de frequência de estimulação utilizados e o grau de redução das crises

Metanálise em Estado de Mal

Referência

Zeiler FA, Matuszczak M, Teitelbaum J, Gillman LM, Kazina CJ. Transcranial magnetic stimulation for status epilepticus. Epilepsy research and treatment. 2015;2015.

Conclusões: Zeiler et al. 2015

- Poucos dados sobre *status epilepticus*
- 80 % de resposta na *epilepsia partialis continua*; apenas 50 % na *epilepsia partialis continua* refratária
- Evidência: Oxford nível 4
- Pode haver recorrência das crises após 72 horas

Nosso estudo com rTMS

Brasil-Neto JP, Araújo DP, Teixeira WA, Araújo VP, Boechat-Barros R. Experimental therapy of epilepsy with transcranial magnetic stimulation: lack of additional benefit with prolonged treatment. Arquivos de neuro-psiquiatria. 2004;62:21-5.

Brasil-Neto et al. 2004

Arq Neuropsiquiatr 2004;62(1)

Table 1. Clinical characteristics of the patients enrolled in the study.

Patient	Age (Years)	Sex	Diagnostic hypothesis	Seizure characteristics
SLBS	32	M	Temporal focal epilepsy	CPS (secondarily generalized),TCGS
LAFC	19	M	Frontal focal epilepsy	CPS with complex automatisms
MOP	6	F	Frontal focal epilepsy	Asymetrical tonic seizures; CPS with complex automatisms
RM	30	M	Frontal focal epilepsy	Tonic seizures
OMA	50	M	Temporal focal epilepsy	CPS and TCGS

CPS, complex partial seizures; TCGS, tonic-clonic generalized seizures

Brasil-Neto et al. 2004

Table 2. Electroencephalographic characteristics of the patients enrolled in the study.

Patient	Electroencephalographic findings
SLBS	Left temporal slow activity and sharp waves
LAFC	Left frontal slow activity and generalized sharp waves
MOP	Left fronto-central slow activity ; no sharp waves
RM	Bilateral frontal slow activity; no sharp waves
OMA	Bilateral temporal slow activity and sharp waves

rTMS em epilepsia refratária- resultados

Arq Neuropsiquiatr 2004;62(1)

Table 3. Mean daily number of seizures (MDNS) for each patient before, during and after rTMS treatment.

Patient	pre TMS MDNS	MDNS during TMS	post TMS MDNS	Significant comparisons (ANOVA, p <0.01)
SLBS	0.154 (SE=0.072)	0.192 (SE=0.079)	0.192 (SE=0.136)	none
LAFC	0.506 (SE=0.124)	0.470 (SE=0.125)	0.361 (SE=0.087)	none
MOP	1.951 (SE=0.137)	1.765 (SE=0.125)	1.852 (SE=0.140)	none
RM	2.970 (SE=0.159)	1.690 (SE=0.152)	3.710 (SE=0.205)	pre X during pre X post during X post
OMA	0.247 (SE=0.082)	0.432 (SE=0.111)	0.481 (SE=0.129)	none

SE, standard errors.

Nosso estudo com TDCS

Grippe TC, Brasil-Neto JP, Boechat-Barros R, Cunha NS, Oliveira PL. Interruption of epilepsia partialis continua by transcranial direct current stimulation. Brain Stimul. 2015 Nov 1;8(6):1227-8.

Relato de caso

- paciente do sexo feminino, 20 anos de idade
- 5 anos antes: crises tônico-clônico gereralizadas com aura de cefaleia intensa e contrações periorais
- iniciou CBZ, 200 mg b.i.d.
- o padrão de crises mudou para crises parciais motoras do membro superior direito
- evoluiu para epilepsia partialis continua no MSE
- eletroencefalograma com atividade epileptiforme bilateral em áreas fronto-centro-parietais, com espículas mais proeminentes sobre o hemisfério cerebral direito
- em uso de CBZ 1200 mg/dia, clobazam 20 mg/dia, e topiramato 300 md/dia
- persistem os abalos mioclônicos na mão esquerda

Intervenções e resultados- rTMS

- uma sessão de rTMS a 1 Hz e 5 % do limiar foi realizada na tentativa de reduzir a EPC
- foi utilizada uma bobina redonda com corrente no sentido horário para estimular preferencialmente o hemisfério cerebral direito
- 300 pulsos foram aplicados, sem efeito
- a bobina foi invertida e mais 300 pulsos aplicados tendo como alvo o hemisfério cerebral esquerdo
- também não houve resposta

Intervenções e resultados- tDCS

- uma semana após, tDCS foi realizada
- cátodo sobre C4, 2 mA; ânodo sobre a região supra-orbitária contralateral
- duração de 20 min
- assim que a tDCS foi iniciada houve completa cessação dos abalos da mão esquerda
- após a sessão de tDCS, os abalos retornaram gradualmente
- 4 novas sessões consecutivas foram realizadas, sempre com o mesmo resultado
- a paciente referia melhora subjetiva do quadro mesmo entre as sessões de tDCS

Intervenções e Resultados-tDCS

A B C

Figure 1. Improvement in handwriting after ipsilateral tDCS. The patient wrote the word "Lima" after the second (A), third (B) and fourth (C) tDCS sessions. Before tDCS she was not able to write.

Perspectivas- TMS profunda

1.1 The H7-coil for deep TMS

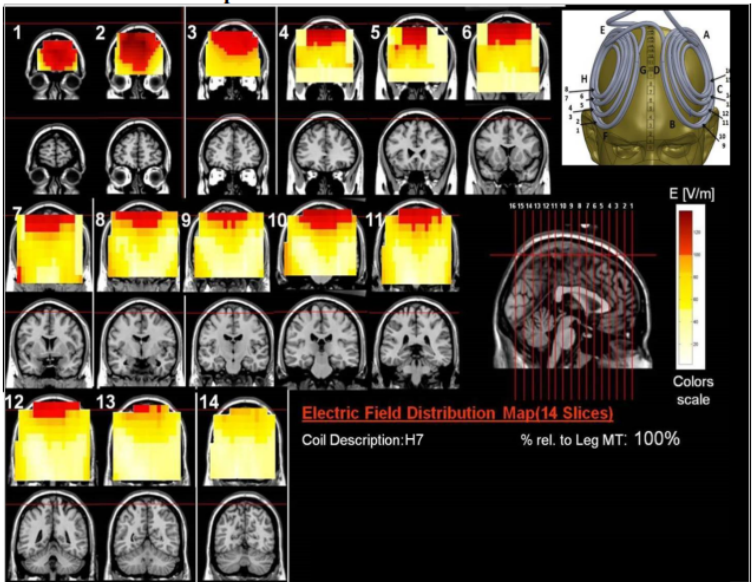

Obrigado!

https://doi.org/10.6084/m9.figshare.17025866.v1